

## 症例報告

### 子ウシに認められた先天性腹膜心膜横隔膜ヘルニアの3例

村上隆之<sup>1)</sup>, 浜名克己<sup>2)</sup>, 内田和幸<sup>1)</sup>, 桐木康充<sup>3)</sup>

1) 宮崎大学農学部

〒889-2192 宮崎県宮崎市学園木花台西 1-1

2) 鹿児島大学農学部

〒890-0065 鹿児島県鹿児島市郡元 1-21-24

3) 桐木動物病院

〒889-1606 宮崎県宮崎郡清武町池田台 26-15

(受理 2002年4月25日)

### Congenital Peritoneopericardial Diaphragmatic Hernia in Three Calves

Takayuki MURAKAMI<sup>1)</sup>, Katsumi HAMANA<sup>2)</sup>, Kazuyuki UCHIDA<sup>1)</sup>  
and Yasumitsu KIRIKI<sup>3)</sup>

1) Faculty of Agriculture, Miyazaki University, 1-1 Nishi, Gakuen-Kibanadai, Miyazaki 889-2192, Japan

2) Faculty of Agriculture, Kagoshima University, 1-21-24 Korimoto, Kagoshima 890-0065, Japan

3) Kiriki Animal Hospital, 26-15 Ikedadai, Kiyotake-cho, Miyazaki-gun, Miyazaki 889-1606, Japan

**Abstract.** Three cases of congenital diaphragmatic hernia were detected in necropsied 9,267 cattle. Three cases of them showed the peritoneopericardial diaphragmatic hernia and the sternal part of their diaphragmatic muscular parts was absent. The herniated organs within the pericardial cavity were the rumen, jejunum, liver, and spleen in Case 1, the jejunum and liver in Case 2, and were not decided in Case 3. These three cases had the hypoplastic lungs and various intracardiac defects. The Case 3 showed the sternal cleft, gastroschisis and intracardiac defects.

**Key words:** cattle, peritoneopericardial diaphragmatic hernia.

— Adv. Anim. Cardiol. 35(1): 52-57, 2002

先天性腹膜心膜横隔膜ヘルニア (PPDH) は横隔膜筋部の胸骨部と心膜が先天性に欠損し、腹腔臓器が心膜腔内へ逸脱する横隔膜ヘルニアである<sup>1-5)</sup>。本異常はヒトでは先天性横隔膜ヘルニアの臨床例 253 例中 6 例<sup>3)</sup>、または 255 例中

5 例<sup>4)</sup>に認められる著しくまれな先天異常であり、また本異常の多くは前記 11 例中 10 例のように胸骨下部欠損、腹直筋の離開、臍ヘルニアおよび心奇形を合併し、Cantrell の五徴<sup>6, 7)</sup>を示すことが特徴とされている<sup>4)</sup>。Cantrell の

**Table 1** Anatomical findings in three cases with peritoneopericardial diaphragmatic hernia

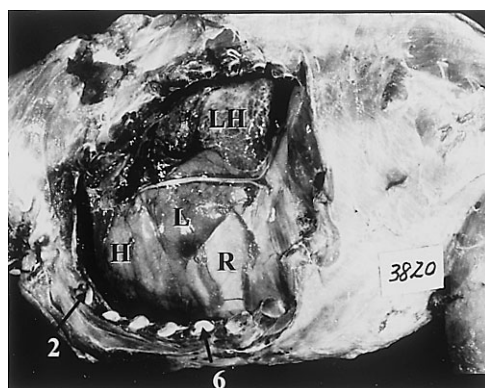
Case No.	Breed	Sex	Age (day)	Herniated organs	Cardiac defects	Other defects
1	Japanese black	♀	1	Rumen, jejunum, liver, spleen	Tetralogy of Fallot, atrial septal defect, double anterior vena cava	Hydrencephaly, brachygnathia, small palpebral fissure, arthrogryposis, scoliosis, hypoplasia of lung
2	Japanese black	♀	28	Jejunum, liver	Patent ductus arteriosus	Hypoplasia of lung, supernumerary ribs
3	Japanese black	♀	0 ?		Ventricular septal defect, atrial septal defect, pulmonary stenosis	Gastroschisis, sternal cleft, gibbosity, hypoplasia of lung, abnormally developed right clavicle, hydrencephaly, cryptorchidism

五徴を示さなかったヒトの本異常は著者らの入手しえた文献中に前記した 11 例中 1 例<sup>3)</sup>のほかには、わずか 8 例<sup>1, 8-13)</sup>が報告されているのみである。一方、イヌでは 52 例<sup>2, 5, 14-30)</sup>、ネコでは 35 例<sup>23, 27, 28, 31-41)</sup>と本異常の報告は多く、ウマ<sup>42)</sup>とウシ<sup>43)</sup>ではそれぞれ 1 例が報告されている。今回著者らはウシで本異常の 3 例に遭遇したので、それらの解剖学的所見について報告する。

### 症 例

過去 20 年の間に宮崎大学と鹿児島大学で剖検されたウシ 9,287 例中 9 例に先天性横隔膜ヘルニアが認められ、そのうち 3 例が PPDH であった。それら 3 例の子ウシの解剖学的所見を要約して Table 1 に示した。

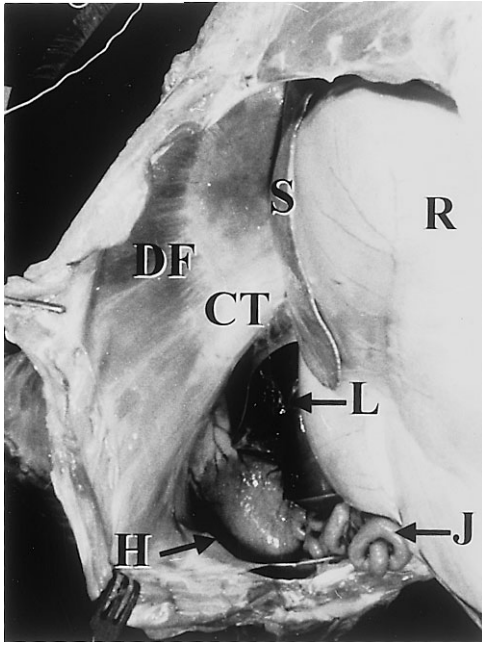
症例 1 は妊娠満期で介助分娩により娩出されたが、起立不能で吸乳せず、翌朝死亡していた。左胸壁を切除すると、分葉は正常であるが、全体的に低形成の左肺が左胸腔の背位 3 分の 1 に限局していた。左胸腔の腹位 3 分の 2 には心膜と縦隔胸膜が膨出し、それらを介して心膜腔内の心臓、肝臓および第一胃が透視された。心



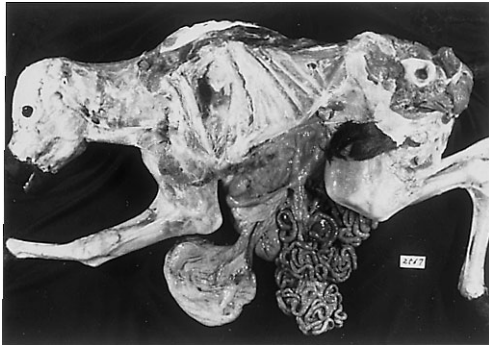**Fig. 1** Left lateral view of opened thorax in case 1 showing the heart (H), liver (L), and rumen (R) within the pericardial cavity. LH: hypoplastic left lung; 2: left second rib; 6: left sixth rib.

臓はやや前方に偏位し、第 2～6 肋骨間に位置していた (Fig. 1)。右胸壁を切除すると、全体的に低形成の右肺が右胸腔の背位 3 分の 1 に限局し、腹位 3 分の 2 は心臓の右側および後方の心膜腔内に逸脱した空腸が透視された。腹壁を切開すると、横隔膜の左側筋部の胸骨部が欠損し、その部で腹腔と心膜腔が連絡し、肝臓、空腸、第一胃の腹囊および脾臓の一部が心膜腔内に逸脱していた (Fig. 2)。

症例 2 は胎齢 293 日で自然分娩により第 4

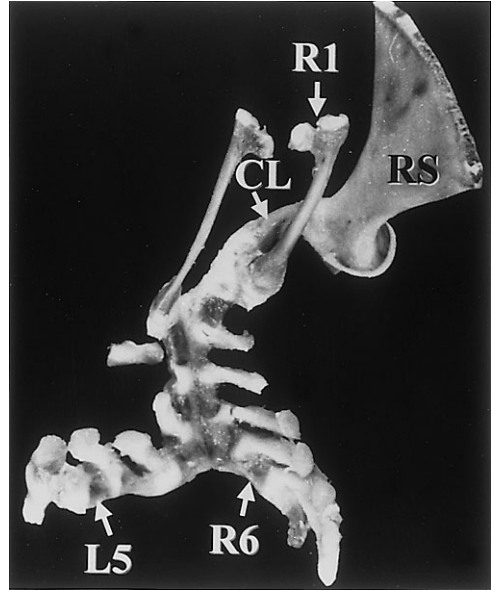


**Fig. 2** Ventral view of opened abdomen in case 1.  
 CT: central tendinous sheet of diaphragm; DF: left costal part of the diaphragmatic muscular part; H: heart; J: jejunum; L: liver; R: rumen; S: spleen.



**Fig. 3** Left lateral view of case 3 showing the gastroschisis.

子として娩出されたが、出生時より虚弱で次第に衰弱し、28日齢で安楽死処置されていた。肺は左右とも軽度の低形成を示して胸腔の背位に偏在していた。横隔膜筋部の胸骨部が欠損し、その部で腹腔と心膜腔は交通し、心臓より腹側



**Fig. 4** Dorsal view of the sternum in case 3.  
 CL: abnormally developed right clavicle; L5: left fifth sternbrae; RS: right scapula; R1: right first rib; R6: right sixth sternbrae.

の心膜腔内へ肝臓が、心臓より右側の心膜腔内に空腸が逸脱していた。

症例3は胎齢271日で自然分娩により第2子として娩出されたが、そのまま呼吸することなく死亡した。剖検時、胸骨後端から臍までの腹壁正中は融合することなく離開したままで、腹壁破裂を示し、複胃、小腸および肝臓が体外に露出していた (Fig. 3)。胸骨は右7個、左5個の胸骨分節で形成され、右第1~5胸骨分節と左第1-3胸骨分節は軟骨で融合していたが、右第6,7胸骨分節と左第4,5胸骨分節は融合することなく、左右に離開し、胸骨裂を示していた。剣状軟骨は欠損していた (Fig. 4)。また肩甲骨の関節上結節と右第1胸骨分節を結ぶ長い骨が認められ、それを異常に発育した右鎖骨と仮称して Table 1 に示した。横隔膜の左側筋部の胸骨部から腱中心の左下半は大きく欠損

し、その部を介して腹腔と心膜腔は大きく交通していた。心膜腔内に腹腔内臓器は認められなかったが、心臓周囲の心膜腔は広く拡張していた。左右の肺は著しい低形成を示していた。

## 考 察

PPDH はイヌ<sup>2, 5, 14-30</sup>)やネコ<sup>23, 27, 28, 31-41</sup>)では多数の報告が見られるが、ヒトでは著しくまれな先天異常といわれ<sup>3, 4</sup>)、ウシでは1例が報告されている<sup>43</sup>)。

今回報告した3例のうち、症例3は腹壁破裂を示し、剖検時に複胃、小腸および肝臓が腹腔外に露出し、心膜腔内に腹腔内臓器は見られなかった。しかし、本例の心膜腔と腹腔は大きく交通し、心臓より後位の心膜腔は広く拡張しており、胎生期には腹腔内臓器の一部が心膜腔内に進入していたものと考え、本報告に含めた。

今回報告した3例のPPDHは9,267例のウシの剖検例中に認められたもので、本異常はウシでは著しくまれな先天異常と考えられた。ヒトではPPDHのほかにな種々な型の横隔膜ヘルニアの存在することが知られ、PPDHは横隔膜ヘルニアの253例中6例<sup>3</sup>)、または255例中5例<sup>4</sup>)で認められている。著者らの剖検例中には3例のPPDH以外に先天性腹膜胸膜横隔膜ヘルニアが6例認められた。過去の報告例では腹膜胸膜横隔膜ヘルニアが8例<sup>44-50</sup>)、食道裂口部横隔膜ヘルニアが2例<sup>51, 52</sup>)、PPDHが1例<sup>43</sup>)で、これらを集計するとウシでは横隔膜ヘルニア20例中4例がPPDHであり、本異常が横隔膜ヘルニアの中で占める割合はヒトの場合よりも高いと考えられた。

ヒトのPPDHはCantrellの五徴の一分症として現れるのが一般的といわれ<sup>4</sup>)、イヌでもそれに類似した症候群の発生が知られている<sup>26</sup>)。

今回観察した症例3は腹壁破裂、胸骨裂および心内奇形を合併しており、これはヒトに見られるCantrellの五徴に相当するものと考えられるが、今後症例の蓄積を待ってさらに検討したい。

## 要 約

ウシの剖検例9,267例中9例に横隔膜ヘルニアが認められた。そのうち3例は横隔膜筋部の胸骨部が欠損し、腹膜心膜横隔膜ヘルニアであった。心膜腔内のヘルニア内容は症例1では第一胃、空腸、肝臓および脾臓、症例2では空腸と肝臓であったが、症例3では不明であった。症例3は胸骨裂、腹壁破裂および心内奇形を合併していた。

## 文 献

- 1) Thomsen, G., Vesterdal, J. and C. C. W. Smith (1954): Diaphragmatic hernia into the pericardium. *Acta Paediatr.*, **43**, 485-492.
- 2) Detweiler, D. K., Brodey, R. S. and G. L. Flickinger (1960): Diagnosis and surgical correction of peritoneopericardial diaphragmatic hernia in a dog. *J. Am. Vet. Med. Assoc.*, **137**, 177-182.
- 3) Simson, J. N. L. and H. B. Eckstein (1985): Congenital diaphragmatic hernia. *Br. J. Surg.*, **72**, 733-736.
- 4) Torfs, C. P., Curry, C. J. R., Bateson, T. F. and L. H. Honore (1992): A population-based study of congenital diaphragmatic hernia. *Teratology*, **46**, 555-565.
- 5) 星 克一郎・田中 綾・水島由紀子・佐藤秀樹・尾敷澄子・柴崎 哲・山根義久 (2001): 心膜横隔膜ヘルニアの犬の1治験例. 日獣会誌, **54**, 693-696.
- 6) Cantrell, J. R., Haller, J. A. and M. M. Ravitch (1958): A syndrome of congenital defects in-

- volving the abdominal wall, sternum, diaphragm, pericardium, and heart. *Surg. Gynecol. Obstetr.*, **107**, 602-614.
- 7) Mulder, D. G., Crittenden, H. and F. H. Adams (1960): Complete repair of a syndrome of congenital defects involving the abdominal wall, sternum, diaphragm, and heart. *Ann. Surg.*, **151**, 113-122.
- 8) O'Brien, H. D. (1939): Pericardio-peritoneal communication. *J. Anat.*, **74**, 131-134.
- 9) Gross, R. E. (1946): Congenital hernia of the diaphragm. *Am. J. Dis. Childr.*, **71**, 579-592.
- 10) McCrory, L. W. W. and L. C. R. F. Bunch (1947): Omphalocele with diaphragmatic defect and herniation of the liver into the pericardial cavity. *J. Pediatr.*, **31**, 456-464.
- 11) Wilson, A. K., Rumei, W. R. and O. L. Ross (1947): Peritoneopericardial diaphragmatic hernia. *Am. J. Roentg. Rad. Therap. Nucl. Med.*, **57**, 42-49.
- 12) Snyder, W. H. Jr. and E. M. Greaney, Jr. (1965): Congenital diaphragmatic hernia. *Surgery*, **57**, 576-588.
- 13) Haider, R., Thomas, D. G. T., Ziady, G., Cleland, W. P. and J. F. Goodwin (1973): Congenital pericardio-peritoneal communication with herniation of omentum into the pericardium. *Br. Heart J.*, **35**, 981-984.
- 14) Butler, H. C. (1960): Repair of congenital diaphragmatic hernia and umbilical hernia in a dog. *J. Am. Vet. Med. Assoc.*, **136**, 559-560.
- 15) Baker, G. J. and C. S. F. Williams (1966): Diaphragmatic pericardial hernia in the dog. *Vet. Rec.*, **78**, 578-583.
- 16) 黒川和郎・一木彦三・本郷久仁治・野田宋兵・中津 賞 (1966): 心膜性横隔膜ヘルニアを併発した犬糸条虫症の外科的治療経験. 日獣会誌, **19**, 200-203, 208.
- 17) Clinton, J. M. (1967): A case of congenital pericardio-peritoneal communication in a dog. *J. Am. Vet. Radiol. Soc.*, **8**, 57-60.
- 18) Bolton, G. R., Ettinger, S. and J. C. Rouse (1969): Congenital peritoneopericardial diaphragmatic hernia in a dog. *J. Am. Vet. Med. Assoc.*, **155**, 723-730.
- 19) Finn, J. P. and C. L. Martin (1969): Diaphragmatic pericardial hernia. *J. Small Anim. Pract.*, **10**, 295-300.
- 20) Björck, G. R. and A. Tigerschiöld (1970): Peritoneo-pericardial diaphragmatic hernia in a dog. *J. Small Anim. Pract.*, **11**, 585-590.
- 21) Eyster, G. E., Evans, A. T., Blanchard, G. L., Krahwinkel, D. J. Jr., Chaffee, A., DeYong, D., Karr, D. R. and P. O'Handley (1977): Congenital pericardial diaphragmatic hernia and multiple cardiac defects in a litter of Collie. *J. Am. Vet. Med. Assoc.*, **170**, 516-520.
- 22) Leighton, R. L. (1977): Peritoneopericardial hernia in a dog. *Vet. Med. Small Anim. Clin.*, **72**, 1843-1847.
- 23) Evans, S. M. and D. N. Biery (1980): Congenital peritoneopericardial diaphragmatic hernia in the dog and cat. *Vet. Radiol.*, **21**, 108-116.
- 24) Schulman, A. J., Lusk, R., Lippincott, C. L. and S. J. Ettinger (1985): Congenital peritoneopericardial diaphragmatic hernia in a dog. *J. Am. Anim. Hosp. Assoc.*, **21**, 655-662.
- 25) 佐々木泰造・大内長生・佐藤 克・小山秀一・小口昌宏・内野富弥・本好茂一 (1986): 犬の先天性腹膜横隔膜ヘルニアの1治験例. 小動物臨床, **5**, 95-99.
- 26) Bellah, J. R., Spencer, C. P., Brown, D. J. and D. L. Whitton (1989): Congenital cranioventral abdominal wall, caudal sternal, diaphragmatic, pericardial, and intracardiac defects in Cocker Spaniel littermates. *J. Am. Vet. Med. Assoc.*, **194**, 1741-1746.
- 27) Hay, W. H., Woodfield, J. A. and M. A. Moon (1989): Clinical echocardiographic and radiographic findings of peritoneopericardial diaphragmatic hernia in two dogs and a cat. *J. Am. Vet. Med. Assoc.*, **195**, 1245-1248.
- 28) Wallace, J., Mullen, H. S. and M. B. Lesser (1992): A technique for surgical correction of peritoneal diaphragmatic hernia in dogs and cats. *J. Am. Anim. Hosp. Assoc.*, **28**, 503-510.
- 29) Sisson, D., Thomas, W. P., Reed, J., Atkins, C. E. and H. B. Gelberg (1993): Intrapericardial cysts

- in the dog. *J. Vet. Intern. Med.*, **7**, 364-369.
- 30) Simpson, D. J., Hunt, G. B., Church, D. B. and J. A. Beck (1999): Benin masses in the pericardium of two dogs. *Aust. Vet. J.*, **77**, 225-229.
- 31) Reed, C. A. (1951): Pericardio-peritoneal herniae in mammals, with description of a case in the domestic cat. *Anat. Rec.*, **110**, 113-119.
- 32) Barrett, R. B. and J. E. Kittrell (1966): Congenital peritoneopericardial diaphragmatic hernia in a cat. *J. Am. Vet. Radiol. Soc.*, **7**, 21-26.
- 33) Frye, F. L. and D. O. N. Taylor (1968): Pericardial and diaphragmatic defects in a cat. *J. Am. Vet. Med. Assoc.*, **152**, 1507-1510.
- 34) 室作 昭・荒川研二・岡本 亨・飯田英子 (1973): 猫の心膜性横隔膜ヘルニア. 日獣会誌, **26**, 119-123.
- 35) Atkins, C. E. (1974): Suspect congenital peritoneopericardial diaphragmatic hernia in adult cat. *J. Am. Vet. Med. Assoc.*, **165**, 175-176.
- 36) Rendano, V. T. and R. B. Parker (1976): Polycystic kidney and peritoneopericardial diaphragmatic hernia in the cat. *J. Small Anim. Pract.*, **17**, 479-485.
- 37) Willard, M. D. and E. Aronson (1981): Peritoneopericardial diaphragmatic hernia in a cat. *J. Am. Vet. Med. Assoc.*, **178**, 481-483.
- 38) Schuh, J. C. L. (1987): Hepatic nodular myelolipomatosis with a peritoneo-pericardial diaphragmatic hernia in a cat. *J. Comp. Pathol.*, **77**, 231-235.
- 39) Lamb, C. R., Mason, G. D. and M. K. Wallace (1989): Ultrasonographic diagnosis of peritoneopericardial diaphragmatic hernia in a Persian cat. *Vet. Rec.*, **125**, 86.
- 40) Berry, C. R., Koblik, P. D. and J. W. Ticer (1990): Dorsal peritoneopericardial mesothelial remnant as an aid to the diagnosis of feline congenital peritoneopericardial diaphragmatic hernia. *Vet. Radiol.*, **31**, 239-245.
- 41) Less, R. D., Bright, J. M. and E. C. Orton (2000): Intrapericardial cyst causing cardiac tamponade in a cat. *J. Am. Anim. Hosp. Assoc.*, **36**, 115-119.
- 42) Orsini, J. A., Koch, C. and B. Stewart (1981): Peritoneopericardial hernia in a horse. *J. Am. Vet. Med. Assoc.*, **179**, 907-910.
- 43) Horny, F. D. and J. Cote (1961): Congenital diaphragmatic hernia in a calf. *Can. Vet. J.*, **2**, 422-424.
- 44) Roberts, S. J. (1946): Diaphragmatic hernia in the bovine. *Cornell Vet.*, **36**, 92-97.
- 45) Milne, F. J. (1951): Diaphragmatic hernia in the cow. *J. Am. Vet. Med. Assoc.*, **118**, 374-376.
- 46) Troutt, H. E., Fessler, J. F., Page, E. H. and H. E. Amstutz (1967): Diaphragmatic defects in cattle. *J. Am. Vet. Med. Assoc.*, **151**, 1421-1429.
- 47) De Moor, A., Verschooten, F. and P. Desmet (1969): Thoracic repair of a diaphragmatic hernia in a heifer. *Vet. Rec.*, **85**, 87-89.
- 48) Done, S. H. and R. A. Drew (1972): Aperture in the diaphragm with protrusion of abnormal liver tissue. *Br. Vet. J.*, **128**, 553-559.
- 49) Abe, M., Hiraga, T., Iwasa, K. and K. Takehana (1986): Parasternal congenital diaphragmatic hernia in a calf. *Jpn. J. Vet. Sci.*, **51**, 225-227.
- 50) Newton-Clarke, M. J. and W. C. Rebhun (1993): Diaphragmatic herniation causing respiratory signs in a heifer. *Cornell Vet.*, **83**, 205-209.
- 51) Kirkbride, C. A. and J. L. Noordsy (1968): An esophageal hiatus hernia in a bull. *J. Am. Vet. Med. Assoc.*, **152**, 996-998.
- 52) Anderson, N. V., Vestweber, J. G., Voisin, A. J. and L. J. Mills (1984): Hiatal hernia and segmental megaesophagus in a cow. *J. Am. Vet. Med. Assoc.*, **184**, 193-195.