

乳牛に見られた先天性大血管異常の1例

村上隆之*・矢野安正**・田中剛太郎*・中井雅晶*・
隅田賢峰*・那須哲夫*・斎藤勇夫*

Congenital Anomalies of Large Vessels in a Heifer

Takayuki MURAKAMI, Yasumasa YANO, Gotaro TANAKA, Masaaki
NAKAI, Yoshimine SUMITA, Tetsuo NASU and Isao SAITO
(1983年5月10日受理)

緒 言

胎生期における血管系の発育異常に基づく血管奇形については、血管輪^{6, 25, 30, 35, 42, 43, 67}、門脈—大循環短絡 portosystemic shunt (門脈が後大静脈^{17, 20, 23, 44, 48, 50}、奇静脈^{15, 17, 20, 27, 48} および肝静脈³⁶) などと異常連絡するもの、左前大静脈遺残^{9, 12, 18, 19, 21, 22, 24, 26, 34, 37, 42, 49, 54, 61, 66} (退化すべき左前大静脈が遺残するもの)、後大静脈奇静脈流入 azygos continuation of the posterior vena cava^{10, 14, 17, 24, 27, 36, 38, 59, 60} (後大静脈が肝臓と連絡せず、奇静脈を介して右心房に還流するもの) などが家畜でも多く報告されている。

牛の血管奇形を総覧すると、右大動脈弓遺残に基づく血管輪 (右大動脈、動脈管および左肺動脈が心底背位の気管と食道を輪状に囲んでそれらを狭窄するもの) の2例^{45, 46}、重複前大静脈⁴⁷、心奇形に合併した左前大静脈遺残^{1, 2, 8, 28} および左前・左後大静脈左心房流入⁵³ が報告されているのみである。今回、乳牛において大動脈と後大静脈が複雑な異常を示すまれな例に遭遇したので、その解剖学的所見について報告する。

材料と方法

観察に用いた材料は17か月齢の雌ホルスタイン種である。本牛は畜主が3回かわり、若齢時の臨床所見は不明である。

17か月齢時には肥育牛として飼育されていたが、食欲が減退し、肥育効果が上らないとの稟告で上診した。その時、体格は普通であるが削瘦し、背湾姿勢で元気がなく、動くことを嫌っていた。

左側腹部に有響性金属音を認めたので第4胃変位を疑い、試験的に右側腹部を切開したところ、第4胃左方変位が認められた。しかし、その際、腹腔中を下垂して走行する太い動脈、肝臓の著しい右方変位および脾腫等が認められたため、予後不良と判断して剖検に供した。

* 家畜解剖学研究室

** 宮崎県児湯農業共済組合

観 察 結 果

胸壁と腹壁を除去して内臓を観察すると、第4胃は腹腔内の左方に転位し、ガスで軽度膨満。小腸と盲腸の一部は充血。肝臓は正常例よりも腹方に位置している。脾臓は腫大し、被膜の一部に出血が認められる。卵管と子宮角は一对存在するが、卵巣は小型の卵胞を含んだ左・右卵巣が一つに融合している。その他の内臓には肉眼的に異常は認められない。横隔膜は筋部の腰椎部が下垂し、大動脈裂孔は背腹に長く拡がり、その背端を右奇静脈、腹端を大動脈が通過している。大動脈と大静脈には、その走行や分岐に次のような著しい異常が認められる。

1. 大動脈 (Figs. 1, 3, 4)

大動脈のうち、上行大動脈と大動脈弓の走行や分岐には異常は認められない。

胸大動脈は細い気管支動脈と食道動脈を分岐したのち、食道の左方を胸椎から約3cm腹方へ下垂して後走する。この胸大動脈は第7胸椎部に達するまで背側肋間動脈を分岐することなく、第7胸椎部ではじめて第4～8背側肋間動脈の共通枝を分岐する。その後さらに腹方へ下垂して後走、横隔膜大動脈裂孔を通過する部では脊柱から約10cm腹方へ下垂している。

横隔膜大動脈裂孔を通過した胸大動脈の続きである腹大動脈は、細い後横隔動脈を分岐、続いて腹腔動脈と前腸間膜動脈の共通枝を分岐し、次第に脊柱へ接近しながら後走する。第3腰椎部に達した腹大動脈は、その部で脊柱腹面に密着し、第9背側肋間動脈～第2腰動脈の共通枝を分岐している。その間、上記2本の共通枝以外には背側肋間動脈や腰動脈は分岐しない。

その後、腹大動脈は通常の腎動脈を分岐することなく脊柱腹面に接して後走、骨盤腔入口近くで左・右外および内腸骨動脈の他、さらに後腸間膜動脈と腎動脈の共通枝に分岐する。この後腸間膜動脈と腎動脈の共通枝は再び脊柱から離れて細い後腸間膜動脈と太い腎動脈に分岐する。腎動脈はそのあと前走して左右の腎動脈に2分岐し、腎臓に達する。

2. 大静脈 (Figs. 1, 3, 5)

後大静脈は重複後大静脈である。

左右の内および外腸骨静脈は正常どおり尿管の背方に位置している。左および右総腸骨静脈が合流した後大静脈は脊柱および腹大動脈の左方に位置する左後大静脈である。この左後大静脈は脊柱の左側に接して前走し、左腎動・静脈の背方を通過し、第13胸椎部で脊柱の腹方へ移行する。その間、左後大静脈は左および右腎静脈とは全く連絡しない。

右後大静脈は左総腸骨静脈に起り、間もなく1本の卵巣静脈を受け入れ、脊柱から離れて大動脈の右方を前走する。その後、この右後大静脈は第4腰椎部で右方から右腎静脈を、続いて第3腰椎部で左方から左腎静脈を受け入れ、脊柱の右側に接して前走する。腎静脈を受け入れるまでの右後大静脈は左後大静脈よりも細いが、腎静脈を受け入れた後は右後大静脈の方が太い。

左および右後大静脈は第12胸椎部で合流して1本の太い後大静脈となる。この後大静脈は正常例の場合と異なり、脊柱を離れて肝臓へ向うことなく、そのまま右奇静脈に移行する。後大静脈を受け入れた右奇静脈は著しく太く、脊柱腹面に接して前走、大動脈の背位で横隔膜大動脈裂孔を通過し、背側肋間静脈を集めながら胸椎腹面を前走して前大静脈に連なっている。

左奇静脈は欠損している。肋頸静脈、最上肋間静脈、前大静脈などには異常は認められない。門脈

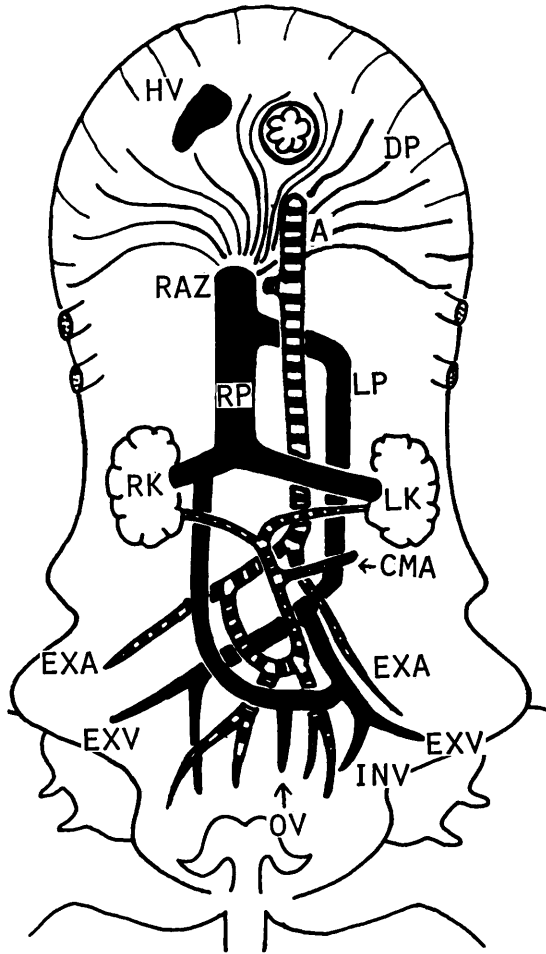


Fig. 1. Diagram of the large vessels in the heifer, ventral view.
 A: Abdominal aorta CMA: caudal mesenteric artery
 DP: diaphragm EXA: external iliac artery EXV: external iliac vein
 HV: hepatic vein INV: internal iliac vein LK: left kidney LP: left posterior vena cava
 OV: ovarian vein RAZ: right azygos vein RP: right posterior vena cava

は正常どおり肝臓へ進入している。肝静脈は1本に合流して正常例の後大静脈の位置で横隔膜大静脈孔を通過，食道の右腹方を前走して右心房の後部に連なっている。心臓には異常は認められない。以上述べた大動脈と大静脈の状態を Fig. 1 に模式図で示した。

考 察

本例の大動脈系では，第4～8背側肋間動脈の共通枝が第7胸椎部で1本分岐し，次いで第3腰椎部で第9背側肋間動脈～第2腰動脈の共通枝が分岐している。その間，それら以外に直接大動脈から

背方へ向って分岐する背側肋間動脈や腰動脈は存在しない。横隔膜大動脈裂孔を通過する部の大動脈は脊柱から約 10 cm も腹方へ下垂しており、側面的に第 3 腰椎部までの大動脈は腹腔動脈と前腸間膜動脈の共通枝が分岐する部を頂点とし、V字型に脊柱から下垂している。生前の開腹時に腹腔中を走行する太い動脈が認められたが、それは脊柱から下垂したこの腹大動脈であろう。

このように大動脈が脊柱から離れて腹腔へ下垂している点については、前述のように、大動脈から分岐する背側肋間動脈や腰動脈の数が少なく、軀幹と大動脈との結合が弱いこと、また肝臓が後大静脈と結合していないために腹方へ移動したことにより、腹大動脈が腹腔動脈と前腸間膜動脈の共通枝によって腹方へ引き降ろされたものと考えられる。

腎動脈は通常の部位で腹大動脈から分岐せず、骨盤腔入口近くで、後腸間膜動脈との共通枝として左・右外および内腸骨動脈などと共に腹大動脈から分岐している。人の場合、腎臓が骨盤腔内に異常位置する骨盤腎では、腎動脈は総腸骨動脈分岐部近くの大動脈^{7,16,56)}、総腸骨動脈⁴⁰⁾、内腸骨動脈⁷⁾などから分岐し、それが下走して腎臓に達することが知られている。また腎臓の位置異常を示さない例で、総腸骨動脈分岐部近くの大動脈⁵⁷⁾や総腸骨動脈^{40,57)}などから分岐して腎臓に達する腎動脈が稀に存在することも知られている。しかし、それらにはいずれも 2 本以上の腎動脈が存在し、そのうちの太い主腎動脈は正常の位置から分岐しているといわれている。本例の場合、腎臓の位置が正常であるにもかかわらず 1 本の腎動脈が骨盤腔入口近くで後腸間膜動脈との共通枝として腹大動脈から分岐し、それが逆行性に前走して 2 本の腎動脈に分れてそれぞれの腎臓に達している。このような例は非常に稀有なものと思われる。

本例の静脈系は重複後大静脈と後大静脈奇静脈流入の合併奇形である。

重複後大静脈の出現率は人では 1.4%³⁾、猫では 4.5%¹¹⁾といわれている。今回の観察例は Edwards⁴¹⁾ の分類では、左後大静脈が post-ureteric cava, 右後大静脈が pre-ureteric cava である。また McClure and Bulter³⁹⁾ の分類では、発生学的に左後大静脈は左上主静脈、右後大静脈は右後主静脈からそれぞれ発生した AC 型の重複後大静脈である。このような post-ureteric cava と pre-ureteric cava の共存する異常は、人では重複下大静脈の 44 例中 3 例 (いずれも AC 型)⁵⁾、猫では 84 例中 22 例 (そのうち AC 型は 4 例)¹¹⁾ に認められている。さらに今回の観察例では、左右の腎静脈は右後大静脈に合流し、左後大静脈には腎静脈は連絡していない。入手し得た文献中に見られる人の重複下大静脈 17 例では、いずれも右下大静脈に右腎静脈、左下大静脈に左腎静脈が合流している^{5,16,29,31~33,51,52,55,62~65)}。

後大静脈奇静脈流入は、発生学的には主下静脈 (後大静脈) が肝臓と連絡しないためにそれが左上主静脈 (奇静脈) を介して右心房に注ぐようになったものである^{4,43)}。その出現率は人では 1.3%⁴¹⁾、犬では 0.36%⁵⁸⁾といわれている。人では下大静脈奇静脈流入には多脾、重複上大静脈、内臓逆位、対称肝などを合併する場合が多いといわれている¹³⁾。犬では 9 例中 3 例に門脈大循環短絡が^{17,27,36)}、また 1 例に内臓逆位と多脾が³⁶⁾ 合併したものの報告がある。今回の観察例では重複後大静脈と左・右卵巣の融合が認められた。

重複下大静脈と下大静脈奇静脈流入の合併例については、人では報告されているが^{16,29,31)}、非常に少ない⁴⁾。犬の後大静脈奇静脈流入の 9 例中には重複後大静脈の合併は見られない^{10,14,17,24,27,36,38,59,60)}。以上のように、今回の観察例は左後大静脈が腎静脈と連絡しない post-ureteric cava, 右後大静脈が左・右腎静脈と連絡する pre-ureteric cava かな成る重複後大静脈であり、さらにそれらの合流した後大静脈が右奇静脈に流入するきわめて稀な奇形と思われる。本例の大静脈の発生経過を Fig. 2 に模式図で示した。

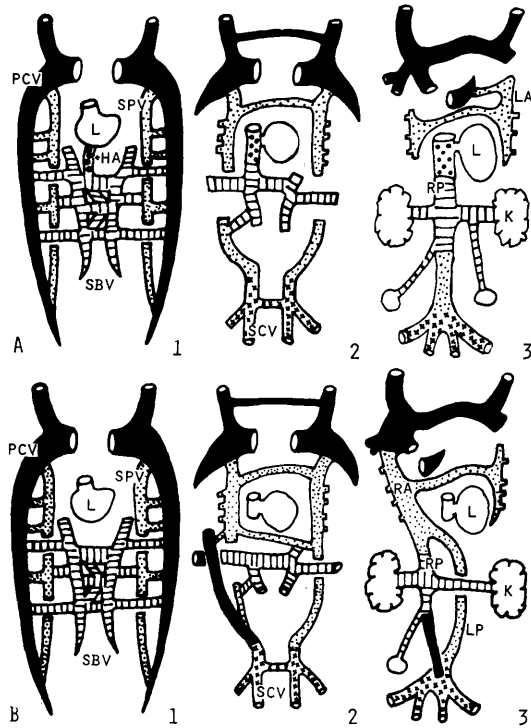


Fig. 2. Diagram illustrating the posterior vena cava in normal cattle (A) and the present case (B). In the present case, the hepato-subcardinal anastomosis has not developed, so the anastomosis between subcardinal and supracardinal veins remained. Moreover, right posterior cardinal and left supracardinal veins remained and the double posterior venae cavae was formed.

HA : hepato-subcardinal anastomosis K : kidney L : liver LA : left azygos vein LP : left posterior vena cava RA : right azygos vein RP : right posterior vena cava PCV : posterior cardinal vein SBV : subcardinal vein SCV : sacrocardinal vein SPV : supracardinal vein

要 約

17か月齢，雌ホルスタイン種に以下のような先天性の大血管異常が認められた。

1. 第3腰椎部までの大動脈は脊柱から離れて腹方へ下垂していた。
2. 第4～8背側肋間動脈は第7胸椎部で，また第9背側肋間動脈～第2腰動脈は第3腰椎部で，それぞれ大動脈から共通枝として分岐していた。
3. 後腸間膜動脈と腎動脈の共通枝が骨盤腔入口で腹大動脈から分岐していた。この共通枝は細い後腸間膜動脈を分岐したのち前走して左右の腎動脈に分岐していた。
4. 大静脈系は重複後大静脈と後大静脈奇静脈流入の合併奇形であった。

5. 左後大静脈は腎静脈と連絡しない post-ureteric cava, 右後大静脈は左・右腎静脈を集める pre-ureteric cava であった。

文 献

- 1) 阿部光雄, 平賀武夫, 竹花一成, 岩佐憲二, 清水俊一, 小林邦弘: 第90回日獣学会要旨, 23 (1980).
- 2) 阿部光雄, 岩佐憲二, 平賀武夫, 其田三夫, 高樹清志, 小岩政照: 第84回日獣学会要旨, 51 (1977).
- 3) Adachi, B. (1940): 文献32より引用.
- 4) Anderson, R.C., Adams, P. and Burke, B.: J. Pediatrics, **59**, 370-383 (1961).
- 5) 浅野翔一, 藤田和生, 中島孝雄, 山本哲也, 永田一郎, 鈎 スミ子: 大阪医大誌, **28**, 24-27 (1969).
- 6) Barteles, J.E. and Vaughan, J.T.: J. Am. Vet. Med. Ass., **154**, 406-409 (1969).
- 7) Borell, U. and Fernström, I. J. Urol., **72**, 618-624 (1954).
- 8) Bowen, J.M. and Adrian, R.W.: J. Am. Vet. Med. Ass., **141**, 1162-1167 (1962).
- 9) Buchanan, J.W.: J. Am. Vet. Radiol. Soc., **4**, 1-8 (1963).
- 10) Burt, J.H.: J. Am. Vet. Med. Ass., **108**, 152 (1946).
- 11) Butler, E.G., McElroy, W.D. and Puckett, W.O.: Anat. Rec., **94**, 93-103 (1946).
- 12) Caligiuri, J.V.: Proc. West Virg. Acad. Sci., **15**, 77-78 (1942).
- 13) Campbell, M. and Deuchar, D.C.: Brit. Heart. J., **29**, 268-275 (1967).
- 14) Cooper, A.R.: Anat. Rec., **17**, 299-306 (1920).
- 15) Cornelius, L.M.: Thrall, D.E., Halliwell, W.H., Frank, G.M., Kern, A.J. and Woods, C.B.: J. Am. Vet. Med. Ass., **167**, 220-228 (1975).
- 16) Druepple, L.G.: Am. Heart J., **53**, 790-794 (1957).
- 17) Ewing, G.O., Suter, P.F. and Bailey, C.S.: J. Am. Anim. Hospit. Ass., **10**, 463-476 (1974).
- 18) Ferencz, C.: Anat. Rec., **149**, 299-308 (1964).
- 19) Frontera, J.G.: *ibid.*, **106**, 127-130 (1950).
- 20) Gofton, N.: J. Am. Anim. Hospit. Ass., **14**, 728-733 (1978).
- 21) Goodman, D.C.: Anat. Rec., **108**, 415-420 (1950).
- 22) Grant, S.B.: *ibid.*, **13**, 45-49 (1917).
- 23) Griffiths, G.L., Lumsden, J.H. and Valli, V.E.O.: J. Am. Anim. Hospit. Ass., **17**, 705-710 (1981).
- 24) 萩尾光美, 椎 宏樹, 谷 峰人, 村上隆之, 熊谷丑二, 斎藤勇夫, 幡谷正明: 日獣会誌, **32**, 513-518 (1979).
- 25) Harpster, N.K.: Adv. Vet. Sci. Comp. Med., **21**, 39-74 (1977).
- 26) Hausman, S.A.: Anat. Rec., **121**, 109-112 (1955).
- 27) Hickman, J., Edwards, J.E. and Mann, F.C.: *ibid.*, **104**, 137-146 (1949).
- 28) 平賀武夫, 阿部光雄, 岩佐憲二, 竹花一成: 第89回日獣学会要旨, 5 (1980).
- 29) Huseby, R. and Boyden, E.A.: Anat. Rec., **81**, 537-544 (1941).
- 30) Ingh, T.S.G.A.M. van den and Linde-Sipman, J.S. van der: J. Am. Vet. Med. Ass., **164**, 939-941 (1974).
- 31) 梶田 昭, 篠原政子, 小久保恵子, 相川登起子: 東女医大誌, **37**, 574-578 (1967).
- 32) 北村清一郎, 堺 章, 中村辰三, 吉岡紀夫, 張 秋雄: 解剖誌, **53**, 357-361 (1978).
- 33) 小林 繁: 同誌, **43**, 177-180 (1968).
- 34) 小暮一雄, 黒川和雄, 安藤正彦: 日獣会誌, **31**, 601-604 (1978).
- 35) Linde-Sipman, J.S. van der, Goedegebuure, S.A. and Kroneman, J.: Vet. Quart., **1**, 189-194 (1979).
- 36) Lohse, C.L., Selcer, R.R. and Suter, P.F.: J. Am. Vet. Med. Ass., **168**, 681-688 (1976).
- 37) Lombard, C.W. and Twitchell, M.J.: J. Am. Anim. Hospit. Ass., **14**, 624-630 (1978).
- 38) May, N.D.S.: Austral. Vet. J., **36**, 67-68 (1960).
- 39) McClure, C.F.W. and Butler, E.G.: Am. J. Anat., **35**, 331-383 (1925).
- 40) Merklin, R.J. and Michels, N.A.: J. Internat. Coll. Surgeons, **29**, 41-76 (1958).
- 41) Muelheims, G.H. and Mudd, G.: Am. J. Cardiol., **9**, 945-952 (1962).
- 42) Patterson, D.F.: J. Small Anim. Pract., **12**, 263-287 (1971).
- 43) Patrick, S.W., Roos, C.J. and Nickerk, J. van: J. South African Vet. Ass., **49**, 355-358 (1978).
- 44) Prouty, D.L.: J. Am. Vet. Med. Ass., **167**, 756-757 (1975).
- 45) Roberts, S.J., Kennedy, P.C. and Delehanty, D.D.: Cornell Vet., **43**, 537-542 (1953).
- 46) Rooney, J.R. and Watson, D.F.: J. Am. Vet. Med. Ass., **129**, 5-7 (1956).
- 47) Sekeles, E.: Zbl. Vet. Med. (A), **29**, 494-503 (1982).

- 48) Simpson, S.T. and Hribernik, T.N.: J. Small Anim. Pract., **17**, 163-170 (1976).
 49) Stoland, O.O. and Latimer, H.B.: Trans. Kansas Acad. Sci., **50**, 84-86 (1947).
 50) Strombeck, D.R., Breznock, E.M. and McNeel, S.: J. Am. Vet. Med. Ass., **170**, 1317-1319 (1977).
 51) Takagi, T.: Acta Anat. Nippon., **57**, 9-14 (1982).
 52) Takai, S., S., Kanazawa, E. and Terada, H.: *ibid.*, **48**, 382-385 (1973).
 53) 高坂嘉孝, 松川 清, 千早 豊, 望月 誠: 第88回日獣学会要旨, 133 (1979).
 54) 竹田三喜夫, 杉田喜与春, 武藤 真, 菅沼常徳, 若尾義人, 高橋 貞: 獣畜新報, **711**, 603-607 (1980).
 55) 竹本律子, 手塚雅晴, 矢田大雄: 解剖誌, **53**, 423-434 (1978).
 56) 竹重順夫, 金谷庄司, 高瀬朝雄, 原 三郎, 井上徳治: 久留米医誌, **30**, 354-360 (1967).
 57) 塚本 登: 解剖誌, **2**, 780-829 (1929).
 58) 月瀬 東, 須川章夫, 岡野真臣: 日獣学誌, **33** (学会号), 284-285 (1971).
 59) Vitums, A.: Zbl. Vet. Med. (C): **1**, 149-152 (1972).
 60) Wallace, C.R.: J. Am. Vet. Med. Ass., **136**, 27-28 (1960).
 61) Wyrost, P.: Folia Morphol., **27**, 118-121 (1968).
 62) 山元寅男: 解剖誌, **33**, 247-249 (1958).
 63) 矢野 真, 佐藤達夫: 同誌, **55**, 224-240 (1980).
 64) 安高 悟, 盛口敬一, 東 伸明, 吉田行夫, 関 泰志: 同誌, **57**, 441 (1982).
 65) 吉田正美, 滝本 保, 出浦滋之, 本田久雄: 同誌, **34**, 800-808 (1959).
 66) Zeiner, F.N.: Anat. Rec., **129**, 275-277 (1957).
 67) Zook, B.C.: Adv. Cardiol., **13**, 148-168 (1974).

Summary

Complicated malformations of large vessels were found in a 17-month-old heifer.

1. To the level of third lumbar vertebra, the aorta detached and hung from the spine.
2. At the seventh thoracic vertebra, the common stem of the fourth to eighth dorsal intercostal arteries branched off dorsally from the aorta and the another stem of the ninth dorsal intercostal to second lumbar arteries branched off at the level of third lumbar vertebra.
3. At the entrance to the pelvity cavity, the common stem of caudal mesenteric and renal arteries branched off from the abdominal aorta. The stem sent a thin caudal mesenteric artery, and then coursed cranially and bifurcated to the left and right renal arteries.
4. The venous system showed the bilateral posterior venae cavae as well as the azygos continuation of posterior vena cava.
5. The left posterior vena cava was the post-ureteric cava and had no continuity with renal vein. The right posterior vena cava was the pre-ureteric cava and joined with right and left renal veins.

Explanation of Figures

Fig. 3. Large vessels of the case, right laterla view.

AA: abdominal aorta AZ: right azygos vein CSA: common stem of celiac and cranial mesenteric arteries CSD: common stem of fourth to eighth dorsal intercostal arteries CSL: common stem of ninth dorsal intercostal to second lumbar arteries DP: diaphragm E: esophagus H: heart HV: hepatic vein K: kidney L: liver R: Rumen RP: right posterior vena cava TA: thoracic aorta

Fig. 4. Abdominal aorta, ventral view.

AA: abdominal aorta CMA: caudal mesenteric artery CSL: common stem of ninth dorsal intercostal to second lumbar arteries LIN: left internal iliac artery LK: left kidney LP: left posterior

vena cava REX: right external iliac artery RIN: right internal iliac artery RK: right kidney
RP: right posterior vena cava

Fig. 5. Posterior venae cavae, ventral view.

AZ: right azygos vein LEX: left external iliac vein LK: left kidney LP: left posterior vena
cava REX: right external iliac vein RK: right kidney RP: right posterior vena cava

